Lane Medical Library

STANFORD UNIVERSITY JUL 1 1938 LIBRARY

Aus der Chirurgischen Universitätsklinik Kiel
(Direktor: Geheimrat Professor Dr. Anschütz)

Über die Lokalisation von Spontanfrakturen und ihre Bruchformen

Inaugural-Dissertation

zur Erlangung der Doktorwürde der Hohen Medizinischen Fakultät der Christian-Albrechts-Universität zu Kiel

vorgelegt von

Werner Schmidt

Marineunterarzt aus Weimar

Hans Lüdtke, Kiel, Knooper Weg 140c, Fernsprecher 2676, Spezialdruckerei für Doktorarbeiten

Nr. 127
Rektoratsjahr 1936/37.
Referent: Dozent Dr. med. habil. Küntscher
Korreferent: Prof. Dr. Kümmell.
Zum Druck genehmigt: Prof. Dr. Löhr, Dekan.

Knochenbrüche stellen das größte Gebiet der Unfallverletzungen dar und haben eine steigende Bedeutung auf dem Gebiete der Chirurgie gewonnen. Bei weitem die Mehrzahl der Frakturen verdankt allein einer Gewalteinwirkung ihr Entstehen. Bei einer Anzahl von Knochenbrüchen spielen jedoch auch andere Momente eine Rolle, ich denke hierbei an die Spontanfrakturen. Bei diesen spielt die Hauptrolle nicht das Trauma, sondern ein krankhafter Zustand des Knochens an der Bruchstelle, der die normale Struktur verändert und damit die Widerstandsfähigkeit gegen Belastung herabsetzt. Es ist natürlich sehr wichtig, derartige Ursachen zu klären, da sie von großer Bedeutung für die Therapie und Prognose oder auch für die Begutachtung des Falles werden können. Bei der verhältnismäßigen Häufigkeit von Spontanfrakturen fällt eins auf:

Bei oberflächlicher Betrachtung des Materials hat man den Eindruck, als ob der Oberschenkel am häufigsten von Knochenerkrankungen befallen wird, die zu einer pathologischen Fraktur des Knochens führen. In einer Arbeit v. Brücke's — Deutsche Zeitschrift für Chirurgie Band 244/35 — wird diese Frage untersucht und gleichzeitig über die klinischen und mechanischen Ursachen, von denen pathologische und traumatische Frakturen abhängig sind, referiert. Bei der verhältnismäßigen Häufigkeit von Spontanfrakturen lohnt es sich, die Frage zu untersuchen, ob und welche Gesetzmäßigkeiten der Lokalisation vorliegen, die Feststellungen v. Brücke's nachzuprüfen, sowie Untersuchungen über die Frakturformen anzustellen. Dies wurde am Material der Kieler Chirurgischen-Universitätsklinik getan, das Material erfaßt die Jahre 1912—1936, nachstehend erfolgt zunächst eine Zusammenstellung von kurzen Auszügen aus den Krankengeschichten nach Jahrgängen geordnet.

2 Fälle aus dem Jahre 1912.

1. Erna Dreyer, 40 Jahre alt, kam zur Aufnahme wegen Spontanfraktur des rechten Oberschenkels. Das Röntgenbild zeigte zahlreiche Aufhellungsherde im Femur und im mittleren Drittel eine schräg verlaufende, zackige Frakturlinie. Die histologische Untersuchung ergab Ostitis fibrosa lokalisata.

2. Alwine Lenz, 24 Jahre alt, wurde eingewiesen wegen dreimaliger Spontanfraktur des linken Oberschenkels. Das Röntgenbild zeigte zahlreiche Aufhellungsherde im Bereich des Femur und drei, im Abstand von 2—3 cm quer verlaufende, gerade Frakturlinien im oberen Drittel. Histologisch: Ostitis fibrosa lokalisata.

1 Fall aus dem Jahre 1914.

3. John Meyer, 21 Jahre alt, kam zur Aufnahme wegen Spontanfraktur des linken Schenkelhalses. Das Röntgenbild und die histologische Untersuchung ergaben ein Rundzellensarkom im linken Hüftgelenk und eine quer durch den Hals verlaufende Frakturlinie. Es handelte sich um eine laterale Schenkelhalsfraktur.

1 Fall aus dem Jahre 1915.

4. Albert Renicke, 24 Jahre alt, kam zur Aufnahme wegen Spontanfraktur des rechten Schenkelhalses. Das Röntgenbild zeigte eine quer verlaufende, gerade Frakturlinie, die histologische Untersuchung ergab Spindelzellensarkom des Schenkelhalses. Es war eine mediale Schenkelhalsfraktur.

1 Fall aus dem Jahre 1916.

5. Sophie Denker, 67 Jahre alt, wurde eingewiesen wegen Spontanfraktur des rechten Schenkelhalses, das Röntgenbild zeigte mehrere Herde im Kopf, Hals und Trochanter major, die Frakturlinie verlief quer. Es handelte sich um eine mediale Schenkelhalsfraktur. Die histologische Untersuchung ergab Carcinom, also Ca-Metastasen.

1 Fall aus dem Jahre 1926.

6. Johannes Borchert, 29 Jahre alt, kam zur Aufnahme wegen Spontanfraktur des linken Femur. Das Röntgenbild zeigte eine schräg verlaufende, zackige Frakturlinie im unteren Femurdrittel mit Infraktion in das Kniegelenk. Die histologische Untersuchung ergab Ostitis fibrosa lokalisata. Es handelte sich um eine suprakondyläre Oberschenkelfraktur.

2 Fälle aus dem Jahre 1930.

7. Annemarie Sell, 7 Jahre alt, kam zur Aufnahme wegen Spontaninfraktion des Collum chirurgicum des linken Humerus. Das histologische Bild ergab Ostitis fibrosa lokalisata.

8. Jürgen Behmer, 16 Jahre alt, wurde eingewiesen wegen Spontanfraktur in der Mitte des linken Humerus. Das Röntgenbild ergab eine quer verlaufende, zackige Frakturlinie, die histologische Untersuchung Ostitis fibrosa lokalisata.

2 Fälle aus dem Jahre 1931.

9. Herbert Eckmann, 11 Jahre alt, kam zur Aufnahme wegen Spontanfraktur des rechten Oberarms in der Mitte. Das Röntgenbild zeigte eine schräg verlaufende, zackige Frakturlinie, die histologische Untersuchung ergab Ostitis fibrosa lokalisata.

10. Wilhelmine Henk, 50 Jahre alt, wurde im Jahre 1929 wegen Mamma-Ca radikaloperiert. Sie kam 1933 zur Aufnahme wegen Schmerzen in der linken Hüfte. Die Untersuchung ergab Ca-Metastasen im linken Schenkelhals. Das Bein wurde eingegipst. Im Gips kam es zu einer Spontanfraktur einer medial erhalten gebliebenen Knochenspange des Collum femoris. Es handelte sich um eine mediale Schenkelhalsfraktur.

3 Fälle aus dem Jahre 1932.

11. Bertha Clausen, 26 Jahre alt, wurde eingewiesen wegen Spontanfraktur des rechten Schenkelhalses, das Röntgenbild zeigte eine senkrecht über den Hals verlaufende Frakturlinie, die histologische Untersuchung ergab Spindelzellensarkom. Es war eine laterale Schenkelhalsfraktur.

12. Ernst Pegel, 19 Jahre alt, kam zur Aufnahme wegen Spontanfraktur des rechten Femur, suprakondylär. Das Röntgenbild ergab eine quer verlaufende, gerade Bruchlinie an der Grenze zwischen mittlerem und unterem Drittel, die histologische Untersuchung Rundzellensarkom.

13. Hermann Röhl, 54 Jahre alt, wurde eingewiesen wegen Spontanfraktur des linken Oberschenkels, das Röntgenbild zeigte subtrochanter eine quer verlaufende, gerade Frakturlinie und erhebliche Knochenatrophie. Die klinische Untersuchung und die positive Wassermann'sche Reaktion ergab als Diagnose Tabes dorsalis.

1 Fall aus dem Jahre 1933.

14. Breitfeld, Kind, 6 Tage alt, wurde eingewiesen wegen Frakturen beider Claviculae, beider Humeri, der rechten Ulna, des linken Radius, beider Femora, beider Unterschenkelknochen, der Beckenknochen beiderseits, der Rippen und des Gesichtsschädels. Die Frakturen waren zum Teil frisch zum Teil in Heilung begriffen. Das Kind konnte nicht am Leben erhalten werden. Die histologische Untersuchung ergab Osteogenesis imperfecta.

2 Fälle aus dem Jahre 1934.

15. Marie Kühl, 52 Jahre alt, wurde 1933 wegen Mamma-Ca operiert. Sie kam zur Aufnahme wegen Spontanfrakturen im oberen Femurdrittel. Die histologische Untersuchung ergab Carcinom. Das Röntgenbild zeigte eine Ca-Metastase im oberen Femurende, reichend vom Trochanter major bis 2 Querfinger unterhalb des Trochanter minor, der Bruchspalt verlief quer. Außerdem hatte die Patientin eine Spontanfraktur eines Lendenwirbels. Es ergab sich eine Ca-Metastase im fünften Lendenwirbel.

16. Marie Mordhor], 72 Jahre alt, wurde aufgenommen wegen Spontanfraktur des rechten Oberschenkels. Bei der Patientin wurde 2 Monate vorher ein gestielter Rückenmarkstumor bösartigen Wachstums, vom Plattenepithel ausgehend, exstirpiert. Die histologische Untersuchung ergab Melanosarkom. Das Röntgenbild zeigte zahlreiche Metastasen im ganzen Skelettsystem und eine subtrochanter quer verlaufende, gerade Frakturlinie des rechten Oberschenkels.

5 Fälle aus dem Jahre 1935.

17. Minna Brügge, 47 Jahre alt, wurde 1934 wegen Mamma-Ca operiert. Sie wurde eingewiesen wegen Spontanfraktur des rechten Oberschenkels, das Röntgenbild zeigte subtrochanter eine quer verlaufende, gerade Frakturlinie, die histologische Untersuchung ergab Ca-Metastasen.

18. Rolf Nogens, 1¾ Jahre alt, kam zur Aufnahme wegen Spontanfraktur des rechten Oberschenkels, die Frakturlinie verlief spiralig-zackig in der Mitte des Femur. Klinisch und röntgenologisch ergab sich das Bild des Osteogenesis imperfecta.

19. Johannes Spengel, 20 Jahre alt, wurde eingewiesen wegen Spontanfraktur des rechten Oberarms. Das Röntgenbild zeigte eine im oberen Drittel des Humerus quer verlaufende, zackige Frakturlinie bei Osteomyelitis des Oberarms.

20. Wilhelm Gerber, 52 Jahre alt, wurde eingewiesen wegen Spontanfraktur des rechten Schenkelhalses. Das Röntgenbild ergab zahlreiche Aufhellungsherde im Skelettsystem und zeigte einen quer verlaufenden, geraden Bruchspalt; zusammen mit der histologischen Untersuchung ergab sich die Diagnose Ostitis fibrosa generalisata.

21. Hans Broders, 18 Jahre alt, wurde aufgenommen wegen Spontanfraktur in der Mitte des rechten Oberarms. Das Röntgenbild zeigte einen quer verlaufenden Bruchspalt, die histologische Untersuchung ergab Ostitis fibrosa lokalisata.

3 Fälle aus dem Jahre 1936.

22. Hans Kacksteen, 27 Jahre alt, kam zur Aufnahme wegen lateraler Schenkelhalsfraktur links. Das Röntgenbild zeigte eine quer verlaulaufende, gerade Frakturlinie bei geringer Verschiebung der Bruchstücke und eine Verschattung in der Trochanterengegend. Die histologische Untersuchung ergab Spindelzellensarcom.

23. Johannes Stoldt, 34 Jahre alt, wurde eingewiesen wegen Osteomyelitis im rechten Oberschenkel. Nach der Operation kam es zu einer Spontanfraktur an der aufgemeißelten Stelle. Das Röntgenbild zeigte eine, in der Oberschenkelmitte quer verlaufende, zackige Frakturlinie bei mäßiger Dislokation der Bruchstelle.

24. Dorothea Marquardt, 95 Jahre alt, kam zur Aufnahme wegen Oberschenkelfraktur rechts. Das Röntgenbild zeigte eine quer verlaufende Frakturlinie in Höhe des Trochanter minor, mit Aufsplitterung, an der Frakturlinie selbst eine fragliche Aufhellung in Form eines zystischen Tumors, außerdem eine Arthritis deformans. Die Patientin starb nach 10 Tagen, bei der Sektion fanden sich etwa kleinapfelgroße Zysten in Höhe des Trochanter minor, oberhalb der Kondylen und in der Kondylengegend. Die histologische Untersuchung ergab: Ostitis fibrosa generalisata.

In der nachfolgenden Tabelle sind nun diese Fälle zusammengestellt und zwar nach der Lokalisation der Bruchlinien.

Tabelle I.

Oberarm	Oberschenkel	Wirbelsäule
4 Fälle	19 Fälle	1 Fall

1. Lokalisation.

Oberarm	
Oberes Drittel	1 Fall
Mittleres Drittel	2 Fälle
Unteres Drittel	1 Fall
Oberschenkel	
Hals	7 Fälle
Trochantergegend	7 Fälle
Schaftmitte	3 Fälle
Kondylengegend	2 Fälle
Wirbelsäule	
5. Lendenwirbel	1 Fall

Diese Tabelle zeigt, daß der Oberschenkel weitaus am häufigsten von Spontanfrakturen betroffen wird, in 19 Fällen = 77%. Es steht dies in Uebereinstimmung mit v. Brücke und anderen Autoren. Was die Lokalisation der pathologischen Fraktur am Femur betrifft, so zeigt die Tabelle, daß der Oberschenkelhals und die Trochanterengegend gleich häufig pathologisch frakturiert, nämlich beide in 37% der Fälle. Bevorzugt ist die Gegend knapp unterhalb des Trochanter minor. v. Brücke stellt die subtrochanteren Frakturen an erste Stelle und gibt an, daß es sich in der Hälfte der Fälle um Frakturen unterhalb der Trochanteren gehandelt habe. Am zweithäufigsten bildet der Humerus

den Sitz von Spontanfrakturen, nämlich in 4 Fällen = 18%. Die pathologischen Frakturen des Oberarms entstanden meist auf der Grundlage von Ostitis fibrosa, am häufigsten wurde die Humerusmitte betroffen.

In Tabelle II ist das Material nach dem Verlauf der Bruchlinie zusammengestellt.

Tabelle II.

2. Verlauf der Frakturlinie.

	Oberarm	Oberschenkel
Quer	2 Fälle	16 Fälle
Schräg	1 Fall	2 Fälle
Spiralig		1 Fall
Infraktion	1 Fall	

Aus dieser Zusammenstellung ergibt sich, daß die Frakturlinie in Uebereinstimmung mit v. Brücke's Beobachtungen am Oberschenkel meistens, nämlich in 18 Fällen = 78%, der des Querbruchs entspricht. Man kann also der Behauptung v. Brücke's zustimmen, der sagt, daß eine Querfraktur, die unterhalb der Trochanteren — wir fügen allerdings noch hinzu am Schenkelhals — sitzt, den Verdacht auf pathologische Fraktur sehr nahe legt. Die traumatischen Frakturen haben im Gegensatz hierzu an dieser Stelle eine andere, ganz typische Form, nämlich die Ausbildung eines Rhombusfragmentes, das den Trochanter minor enthält, wenn die Bruchlinie pertrochanter verläuft. Sitzt die Fraktur tiefer, so kommt es zur Bildung einer meist spiraligen Frakturlinie und langer spitzer Bruchstücke.

Die Häufigkeit von Spontanfrakturen bei pathologischer Ursache ist auch von praktischer Bedeutung. Wir möchten hierfür den zuletzt besprochenen Fall Dorothea Marquardt anführen. Auf dem Röntgenbild dieser Patientin war neben einer Arthritis deformans eine nur fragliche Aufhellung in Form eines zystischen Tumors an der Frakturlinie in Höhe des Trochanter minor zu erkennen. Dieser Röntgenbefund konnte keine volle Klarheit schaffen, da jedoch die Frakturlinie in Höhe des Trochanter minor quer verlief, mußte an einen Tumor und an eine pathologische Fraktur gedacht werden. Die Sektion bestätigte diese Annahme. — Nur in 3 Fällen = 12% handelte es sich um Schräg- und in 1 Fall = 4% um Spiralbrüche. Dieses Ergebnis ist außergewöhnlich interessant, der Querbruch ist eine Fraktur, die den Biegungsbrüchen zukommt, die bekanntlich an der Biegungs-Convexität beginnen und hier durch Zugspannungen ausgelöst werden.

In der nachfolgenden Tabelle sind die Spontanfrakturen nach ihrer Ursache zusammengestellt.

Tabelle III.

3. Histologisches Bild.

	Oberarm	Oberschenkel	Wirbelsäule
Sarkom		5 Fälle	
Melanosarkom		1 Fall	
Ca-Metastasen		4 Fälle	1 Fall
Ostitis fibrosa lokalisata	3 Fälle	1 Fall	
Ostitis fibrosa generalisata		1 Fall	
Osteomyelitis	1 Fall	1 Fall	
Tabes dorsalis		1 Fall	
Osteogenesis imperfecta		1 Fall	

bei einem Fall von Osteogenesis imperfecta war das ganze Skelettsystem betroffen.

Als Ursache für die Entstehung von Spontanfrakturen kommt in erster Linie das Knochensarkom in Betracht 6 Fälle = 25%. Noch häufiger aber, und das ist allem Anschein nach örtlich bedingt, die Ostitis fibrosa und zwar in der lokalen, wie auch in der generalisierten Form, 8 Fälle = 33%. Wir sahen im Gegensatz zu v. Brücke pathologische Frakturen bei Knochensarkom sehr häufig und nicht nur als Nebenbefund des Sarkoms, sondern außer in einem Fall wurden die Patienten wegen Spontanfrakturen in die Klinik eingewiesen und erst hier wurde die Diagnose Knochensarkom gestellt. Das Sarkom hatte in allen Fällen seinen Sitz im Oberschenkel und zwar in 4 Fällen = 60% im Schenkelhals und in 2 Fällen = 20 % saß es subtrochanter, bezw. im unteren Femurdrittel. Die Ostitis fibrosa trat meist in Form der sogenannten „Braunen Tumoren" oder Zysten auf und nach Auskratzen der Knochenzysten kam es in jedem Fall zu glatter Heilung. Der Lokalisation nach waren die Spontanfrakturen bei Ostitis fibrosa in 5 Fällen = 60% auf den Oberschenkel und in 3 Fällen = 40% auf den Oberarm verteilt, 1 Fall von Ostitis fibrosa generalisata betraf den Schenkelhals. Fast ebenso häufig wie das Sarkom verursachten Carcinom-Metastasen eine krankhafte Knochenveränderung, die zur Spontanfraktur führte, nämlich in 5 Fällen = 20%. Meist bestand eine allgemeine Carcinose des Skeletts, zu einer Spontanfraktur kam es in 4 Fällen = 80% am Oberschenkel und in 1 Fall = 20% an der Wirbelsäule. Die Frakturlinien verliefen am Oberschenkel zu gleichen Prozenten durch den Schenkelhals und subtrochanter. Osteomyelitis bildete in 2 Fällen = 9% die Ursache der Spontanfrakturen und zwar zu gleichen Prozenten am Oberarm und Oberschenkel lokalisiert. Der eine

Patient wurde wegen Spontanfraktur eingewiesen, bei dem andern Patienten kam es erst nach der Osteomyelitis-Operation zur Spontanfraktur. Bei einem Patienten = 4% handelte es sich um eine Spontanfraktur infolge Knochenathrophie bei Tabes dorsalis, die Fraktur betraf den Oberschenkel und saß subtrochanter. Eine verhältnismäßig seltene Ursache hatten die pathologischen Frakturen bei zwei Kindern im Alter von 2 Jahren und 6 Tagen, es handelte sich um das Krankheitsbild des Osteogenesis imperfecta, zur Fraktur kam es in einem Fall auch hierbei am Oberschenkel und zwar subtrochanter, im andern Fall war fast das ganze Skelettsystem betroffen. Es fanden sich zahlreiche, zum Teil frische, zum Teil in Heilung befindliche Frakturen der Extremitätenknochen, der Beckenknochen und des Gesichtsschädels.

Bei der Bearbeitung des Materials kamen wir zu interessanten Ergebnissen und konnten zum Teil auch die Resultate v. Brücke's, soweit sie den Oberschenkel betreffen, bestätigen.

Wir erwähnten schon, daß die pathologischen Frakturen in den meisten Fällen eine quer verlaufende Bruchlinie aufweisen, zu einem großen Prozentsatz subtrochanter verlaufen und damit in einem gewissen Gegensatz zur traumatisch entstandenen Fraktur stehen.

Nach v. Brücke, der sich allerdings nur mit dem Oberschenkel befaßt hat, beruht dies auf einer Zerstörung der inneren Knochenstruktur durch krankhafte Prozesse. v. Brücke unterscheidet eine „Formfestigkeit" und eine „Strukturfestigkeit" des Knochens. Die Formfestigkeit beruht nur auf der äußeren Gestalt des Knochens, während die Strukturfestigkeit vom inneren Aufbau des Knochens, also von Anordnung und Verlauf der Knochenbälkchen und Osteonen abhängig ist. Zur Zerstörung der Strukturfestigkeit kommt es bei den Knochenerkrankungen, die die Ursache der Spontanfrakturen sind, entweder durch übermäßige Resorbtion oder durch Neubildung pathologischen Gewebes, sei es eine lokal gestörte lakunäre Resorption des Markbindegewebes wie z. B. bei der Rachitis, sei es eine allgemeine Erkrankung des Knochenumbaus und Erweichung wie bei der Ostitis fibrosa, die jedoch auch bei einem einzelnen Knochen beschränkt vorkommen kann und nach Substanzverlust weite Markhöhlen bildet, in denen entweder nach der Erweichung Zysten entstehen oder es zur Bildung der sogenannten „Braunen Tumoren" kommt. Doch auch bei normaler Resorbtion und mangelhafter Apposition kommt es zu Störungen der Strukturfestigkeit wie z. B. bei der Tabes-Atrophie.

Die malignen Knochengeschwülste können in der verschiedenartigsten Weise die Strukturfestigkeit beeinflussen. Denkt man z. B. an das Carcinom, so wirkt es in seiner osteoplastischen Form im Sinne einer Neubildung von Knochensubstanz, sodaß der Knochen fester als vorher wird und nicht zu Frakturen neigt, während bei der osteoklastischen Form die Tela ossea resorbiert wird, sodaß der Knochen schon bei der geringsten äußeren Einwirkung bricht. Auch die Art der Ausbreitung kann eine verschiedenfache und damit ursächliche für eine Spontanfraktur sein, sei es, daß das Tumor längs der Knochenkanäle wächst,

oder sich diffus infiltrierend ausbreitet, sei es, daß er umschriebene Knoten bildet, oder sich mehr in der Querrichtung des Knochens ausdehnt. Die Widerstandsfähigkeit des Knochens ist nicht an allen Stellen gleich und es sind uns einzelne Stellen sehr geringer Widerstandskraft bekannt. Die Stelle der geringsten Strukturfestigkeit ist nach v. Brücke der Schenkelhals und bei traumatischer Belastung des gesunden Knochens kommt es meist zu einer Fraktur des Schenkelhalses, die Bruchlinie verläuft dabei senkrecht zur Knochenstruktur. Wird dagegen wie beim pathologisch veränderten Knochen die innere Struktur des Knochens zerstört, so bleibt nur noch die Formfestigkeit erhalten, und diese hat nach v. Brücke ihre geringste Widerstandsfähigkeit in der Regio subtrochanterica. Dies bewies v. Brücke durch ein Experiment. Er stellte Gipsabgüsse eines Oberschenkelknochens her und zerbrach diese in Richtung der Längsachse, also im Sinne einer statischen Belastung, wie sie ja meist genügt, um eine pathologische Fraktur herbeizuführen. Es kam hierbei in jedem Falle zu einer subtrochanteren Querfraktur, während es bei derselben Belastung eines richtigen, normalen Knochens zu einem Abbruch des Schenkelhalses kam. Wir prüfen das Experiment nach und kamen zum gleichen Ergebnis wie v. Brücke. Wir nahmen zu den Versuchen mehrere, in Form und Größe dem natürlichen Femur vollkommen entsprechende, Gipsabdrücke eines Oberschenkelknochens und belasteten diese den statischen Verhältnissen des menschlichen Körpers entsprechend. Diese Belastung ist gleichzeitig dieselbe Beanspruchung, wie sie der Muskelzug hervorbringt, d. h. die Kraft des gesamten Muskelquerschnittes, der Beuger und Strecker. Die Richtung des Druckes verläuft von Gelenk zu Gelenk und die Angriffspunkte des Druckes sind ebenfalls die Gelenke. Wir spannten Gipsmodelle in eine Schraubklemme ein und verstärkten den Druck derselben, d. h., wir ließen die angreifende Kraft in Form und Richtung der physiologischen Beanspruchung entsprechend einwirken. Die Gipsmodelle wurden am unteren Ende an den Kondylen, am oberen Ende am Femurkopf eingespannt, die Kraft wirkte also in der Längsrichtung, entsprechend der statischen Belastung des Femur und dem Zug der gesamten Muskulatur im menschlichen Körper. Bei jedem der Versuche ereignete sich nun das Gleiche. Unter dem zunehmenden Druck zerbrach plötzlich ruckartig das Gipsmodell und zwar jedesmal an derselben Stelle, dicht unterhalb der Trochanteren. (siehe Abbildung).

Man sieht an der Abbildung der beiden Gipsmodelle eines Oberschenkels, die genau nach dem Poller'schen Verfahren belastet wurden, daß die Frakturlinie beide Male an der gleichen Stelle, unterhalb der Trochanteren und zwar in Form eines Querbruches sitzt. Beide Male ist auffallenderweise auch eine mediale Abbiegung der Frakturlinie festzustellen. Dieser Verlauf scheint der unvollständigen Ausbildung eines Biegungsdreiecks zu entsprechen.

Man kann annehmen, daß ein aus Gips nachgebildeter Oberschenkelknochen ungefähr einem pathologisch veränderten Femur gleich kommt und beim Gipsmodell ähnliche Verhältnisse annehmen, wie bei einem

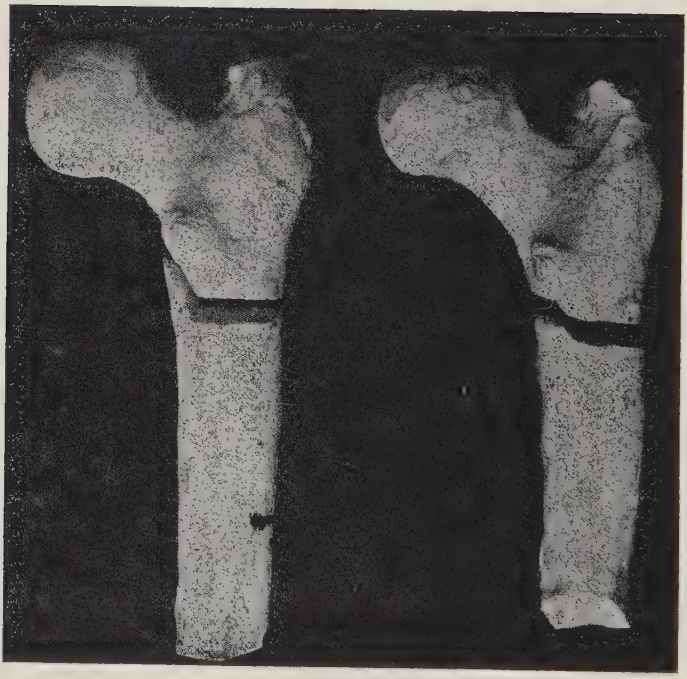

durch krankhafte Prozesse in seiner Struktur veränderten Knochen. Warum kommt es aber bei diesen Versuchen und in den häufigsten Fällen von Spontanfrakturen des Oberschenkels zu einer subtrochanter verlaufenden Frakturlinie? Wir greifen zur Prüfung dieser Frage auf zwei Arbeiten von Küntscher zurück „Ueber den Nachweis von Spannungsspitzen im menschlichen Knochengerüst", Morphologisches Jahrbuch 75/1935 und „Die Spannungsverteilung im Schenkelhals", Archiv für klinische Chirurgie 185/2. Eine Fraktur erfolgt naturgemäß an den Stellen höchster Spannung, Küntscher hat nun experimentell durch neue Methoden die Kräfteverteilung im Knochen bestimmt und nachgewiesen, daß es an bestimmten Stellen zu Anhäufungen von Spannungen, den Spannungsspitzen kommt. Das Wesentliche an diesen Methoden ist, daß die Kräfteverteilung im Knochen nicht rechnerisch — was wegen der ungleichmäßigen Form nicht exakt möglich ist —, sondern experimentell erfolgt. Der Knochen wird bei Belastung nicht gleichmäßig beansprucht, sondern die einwirkenden Kräfte verlaufen in bestimmten Bahnen. Auf diese Weise wurden an den Knochen verschiedene Spannungsspitzen gefunden, z. B. am Oberschenkel die erste Spannungsspitze in Höhe des Schenkelhalses, die zweite subtrochanter und die dritte in Höhe des Schaftes. Das oben erwähnte Experiment kommt der Bestimmung einer derartigen Spannungsspitze gleich, d. h., beim normalen, richtigen Femurknochen kommt es zur Bildung der ersten Spannungsspitze, also im Schenkelhals, während es bei der pathologischen Fraktur nach Zerstörung der Struktur des Knochens zu einer Verlegung der Frakturlinie nach der zweiten Spannungsspitze kommt. Der pathologisch veränderte Knochen ist durch Zerstörung der Struktur gleichsam zu einem Körper geworden, der seine eigene Spannungsverteilung hat. Nach dem Experiment v. Brücke's wurde ein solcher strukturloser Körper aus Gips hergestellt, statisch belastet und die Stelle höchster Spannung durch die bei einem gewissen Grade der Belastung plötzlich auftretende Fraktur ermittelt. Die meisten Frakturen des Knochens entstehen durch Versagen der Substanz gegenüber Zugkräften. Küntscher konnte mit seinem Dehnungslinienverfahren zeigen, daß am Schaft die durch Biegung entstehenden Zugkräfte quer über den Schaft laufen; es kommt zum Biegungsbruch, der an der Convexität beginnt. Es ist also anzunehmen, daß die Spontanfrakturen in der Mehrzahl durch Biegung entstehen. Die biegende Gewalt muß — das liegt im Begriff der Spontanfraktur — die normale physiologische Beanspruchung sein. Einmal ist das der Zug des gesamten Muskelquerschnitts des betreffenden Extremitätenabschnittes, zweitens die statische und dynamische Beanspruchung des Knochens. Beide wirken in dem Sinne, daß sie die beiden Gelenkenden einander nähern, also als Zug, und beide haben als Angriffspunkte die Gelenkenden. Daß die Biegungsfraktur an der Stelle des Tumors eintritt, ist einfach als Kerbwirkung zu erklären, an der Stelle, wo der Tumor sitzt, ist die Substanz des Knochens gleichsam weggeschnitten. Dieser Entstehungsmechanismus muß als der für die Spontanfraktur charakteristische angesehen werden. Daß auch noch andere Mechanismen auftreten, zeigt der gewisse Prozentsatz

von Schrägfrakturen. Es sind hier doch mehr oder weniger starke Traumen, die den Verlauf der Frakturlinie bestimmen, denn ohne Annahme eines Traumas ist eine solche Schrägfraktur, die der Verdrehbeanspruchung zukommt, nicht zu erklären. Auch hier wirkt aber der Tumor wieder als Kerbe, an dessen Stelle z. B. bei der Torsionsbeanspruchung der Bruch eintritt.

Zusammenfassung.

An Hand von 24 Fällen von Spontanfrakturen aus dem Material der Kieler Universitätsklinik wurde versucht, Gesetzmäßigkeiten, betreffend die Lokalisation und die Entstehungsursachen von pathologischen Frakturen nachzuweisen. Gleichzeitig wurde die Arbeit und ein Experiment v. Brücke's über den Sitz und die Form der Frakturlinien bei pathologischen Oberschenkelbrüchen nachgeprüft. Die Untersuchungen ergaben, daß am häufigsten der Oberschenkel der Sitz von Spontanfrakturen ist, daß die Spontanfrakturen meist am Schenkelhals oder subtrochanter sitzen und daß dabei die Bruchlinien in weitaus den meisten Fällen quer verlaufen. Es wurde dies damit erklärt, daß der in seiner Struktur durch Ausfüllung mit Tumormassen veränderte Knochen zu einem Körper geworden ist, der seine eigene Spannungsverteilung hat und die Spannungsspitzen je nach der inneren Zerstörung des Knochens verlaufen. Das häufige Vorkommen von Querbrüchen ist damit zu erklären, daß die Spontanfrakturen meist durch Biegungen entstehen, wobei die biegende Gewalt die normale physiologische Beanspruchung darstellt, die an der Stelle des schwächsten Widerstandes, nämlich da, wo der Knochen pathologisch verändert wurde, eintritt. Dies ist auch von praktischer Bedeutung, insofern, als Querfrakturen in Höhe des Trochanter minor stets den Verdacht auf das Vorhandensein eines Tumors geben müssen, auch wenn im Röntgenbild zunächst kein Tumor zu erkennen sein sollte. — Als Ursachen der Spontanfrakturen fanden wir — wahrscheinlich örtlich bedingt — am häufigsten die Ostitis fibrosa, am Oberarm fast ausschließlich, während am Oberschenkel daneben auch das Sarkom und die Ca-Metastase aetiologisch häufig für pathologische Frakturen in Betracht kamen.

Zum Schluß erlaube ich mir, Herrn Dr. habil. Küntscher vielmals für die Anregungen zu dieser Arbeit und die Unterstützung bei ihrer Ausführung zu danken.

Lebenslauf.

Am 5. September 1910 wurde ich als Sohn des Gerichtsassessors, jetzt Landgerichtspräsidenten Dr. jur. Hugo Schmidt in Weimar geboren. Ich besuchte die Volksschule in Buttstädt/Thür. und Weimar und das Gymnasium in Weimar und Jena, wo ich Ostern 1930 die Reifeprüfung ablegte. Die vorklinischen Semester verbrachte ich in Heidelberg und Jena, wo ich im August 1932 die ärztliche Vorprüfung bestand, ich studierte weiter an den Universitäten München, Königsberg und Jena. Am 18. Dezember 1935 legte ich in Jena das ärztliche Staatsexamen ab und am 1. Januar 1936 trat ich in die Kriegsmarine ein. Ich diente bis zum 30. Juni 1936 als Matrose und wurde am 1. Juli 1936 zum Marineunterarzt befördert und zum Marinelazarett Kiel-Wik kommandiert.

Schriften-Verzeichnis.

v. Brücke: „Ueber Oberschenkelfrakturen".
Deutsche Zeitschrift für Chirurgie Band 244/35 S. 305.

Küntscher: „Ueber den Nachweis von Spannungsspitzen im menschlichen Knochengerüst."
Morphologisches Jahrbuch 75/35.

Küntscher: „Die Spannungsverteilung im Schenkelhals".
Archiv für Klinische Chirurgie 185/2.